

## ABSCESO CEREBRAL CAUSADO POR SALMONELLA TYPHI: REPORTE CASO

<sup>a</sup>Dr. K. O. Flores Andrade <sup>a</sup>Dra. E. M. Alvarado Erazo <sup>b</sup>Dr. J. Laynez  
<sup>a</sup>Residente de Medicina Interna segundo año, Hospital Roosevelt  
<sup>b</sup>Médico Infectólogo, Hospital Roosevelt.  
 Pregunta ¿no hay crédito de publicación para el neurocirujano?

### Resumen

Se presenta el caso de un paciente de 50 años de edad, quien es admitido a la emergencia de adultos, con cuadro un convulsivo asociado a fiebre de una semana de evolución. El estudio de tomografía cerebral reveló la presencia de imagen heterogénea en lóbulo frontal, se interviene quirúrgicamente con hallazgo de un absceso cerebral logrando el aislamiento de *Salmonella typhi*, cumple cuatro semanas de tratamiento con ceftriaxona intravenosa con mejoría tanto clínica como radiológica.

### Abstract

We present the case of a 50-year-old patient, who is admitted to the emergency room, with history of seizures and fever of one week. The brain CT revealed a heterogeneous image in the frontal lobe. The patient underwent surgery finding brain abscess, isolating *Salmonella typhi*; after four weeks on treatment with intravenous ceftriaxone, the patient presented clinical and radiological improvement.

**Palabras Clave:** *Salmonella typhi*, Absceso cerebral.

### Introducción

Las infecciones intracraneales son manifestaciones inusuales de la *Salmonellosis* en general y los abscesos cerebrales en particular. En los últimos 117 años, sólo se han descrito 22 casos en la literatura mundial. Los casos tenían condiciones predisponentes significativas incluyendo tumores cerebrales, diabetes mellitus, hemorragia subaracnoidea, etc.<sup>2</sup> La tasa de incidencia se informó de 1,3% de neuroinfección por *Salmonella* en un grupo de niños menores de 18 meses con *Salmonellosis* y se advierten tasas de mortalidad de 40-60%.<sup>2-7</sup> La edad media de los pacientes afectados es de 3.2 años.<sup>2</sup> El primer síntoma con frecuencia son convulsiones asociadas a fiebre, malestar general o déficit neurológico. El diagnóstico es a partir del reconocimiento de los signos clínicos y estudios por imagen demostrando la lesión en el parénquima cerebral; el rápido diagnóstico y el inicio de antibioterapia son esenciales para un mejor pronóstico para los pacientes con infecciones intracraneales causadas por *Salmonella spp.*<sup>3</sup> Un número significativo de supervivientes desarrollan se-

cuels neurológicas, la posibilidad de infección intracraneal debe ser considerada en pacientes con comorbilidades.<sup>5</sup> A continuación se presenta el caso de un paciente, que es admitido a la emergencia de Medicina Interna en manejo conjunto con Neurocirugía determinando un absceso cerebral por *Salmonella typhi*.<sup>1-6</sup>

### Presentación de Caso

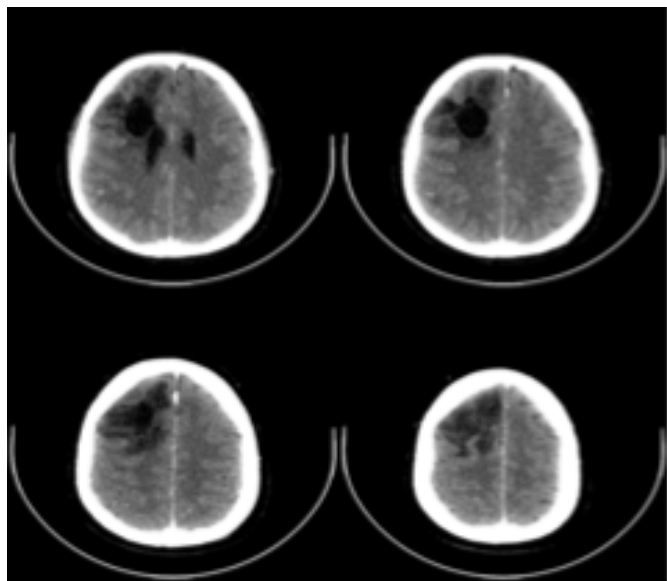
Paciente masculino de 50 años de edad, residente en Ciudad Guatemala, fue admitido a la emergencia del Hospital Roosevelt, con historia de convulsiones predominantemente tónicas generalizadas de 6 días de evolución, progresivas, con repetidos episodios diarios, asociado a fiebre no cuantificada, acompañado de cefalea holocraneana intensa, malestar general, hiporexia y postración. No posee antecedentes personales patológicos (MANDATORIO, indagar sobre DM tipo 2 y colocar el antecedente, con 18% de HbA1c, debe tener sintomatología, así también agregar medidas antropométricas: peso, talla e IMC), a excepción de colecistectomía por colecistitis crónica calculosa 6 meses previos a consultar. No existían datos relevantes en su perfil social, hábitos y manías o riesgo de enfermedad por contacto sexual.

A la exploración física, paciente lucía somnoliento, con temperatura axilar de 39.4 oC, frecuencia cardiaca 84 lpm, presión arterial 130/80 mmHg, rigidez de cuello evidente, Babinski derecho positivo.

En las pruebas bioquímicas iniciales se evidencia leucocitosis con Gb 22,720 cels/mm y predominio de segmentados del 94%, PCR 3.75, Hb 11.6 gr/dl, VIH negativo.

Se realiza tomografía cerebral que demuestra lesión hipodensa en ventrículo lateral derecho asociado a edema perilesional (Imagen No.1). Se realiza intervención quirúrgica con hallazgo de 30 cc material seropurulento en lóbulo frontal derecho correspondiendo a un absceso a ese nivel. Se inicia tratamiento con Ceftriaxona 2 gramos intravenoso cada 12 horas empíricamente, a la espera de los resultados de los cultivos. 3 días después se aísla *Salmonella typhi* con sensibilidad a cefalosporinas (MIC menor a 1 µg/ml); cultivos de sangre, orina y heces sin crecimiento a los cinco días de incubación. Dentro del perfil metabólico se documenta una hemoglobina glucosilada en 18%.

En el día 28 post-drenaje quirúrgico se realiza control tomográfico cerebral que evidencia reducción del tamaño de la lesión parietal derecha (Imagen No. 2). El paciente evoluciona satisfactoriamente con resolución del cuadro infeccioso, no se documentan secuelas neurológicas luego de 4 semanas de terapia antibiótica. Se egresa asintomático y con tratamiento para la Diabetes Mellitus diagnosticada en este ingreso.



**Imagen 1.** Tomografía cerebral contrastada. Se observa hipodensidad, adyacente al asta frontal del ventrículo lateral de 22x29 mm rodeado de edema lesional compatible con proceso infeccioso.

## Discusión

La *salmonellosis* es una enfermedad generalmente restringida al tracto gastrointestinal. Se reportan 37.000 casos/año en Estados Unidos.

Se sabe que la bacteriemia por *Salmonella* ocurre en el 5-45% de todos los casos de *salmonellosis* y puede ser no reconocido debido a la falta de piroxia.<sup>1</sup> Los abscesos cerebrales provocados por *Salmonella* son una rara condición, incluso en las zonas endémicas. En una revisión de casos de infecciones focales intracraneales de *Salmonella* en la literatura mundial entre 1884 y 2001, Mahapatra et al,<sup>2</sup> revisaron 80 casos reportados de *Salmonella* focal intracraneal de los cuales 22 fueron abscesos cerebrales. En Guatemala no hay descripción de ningún caso similar ni literatura local acerca de esta complicación.

Las infecciones intracraneales de esta enterobacteria se presentan en pacientes de todas las edades, sin embargo, las enfermedades relacionadas con el SIDA la prevalencia es mayor en el adulto joven. La meningitis es el factor más importante para la predisposición a in-

fección intracraneal focal por *Salmonella*, el nuestro no fue el caso.<sup>4</sup>

En la patogénesis de los abscesos cerebrales, la siembra hematógena del organismo, por bacteriemia transitoria o instaurada es uno de los principales mecanismos por los que se producen. Nuestro paciente no tenía una bacteriemia actual o una enfermedad febril antes de desarrollar el mismo.<sup>2-5</sup> En el año de 1991 se describe la Diabetes Mellitus como factor de riesgo importante para esta infección, en este caso se describe una hemoglobina glucosilada en 18%, único factor de riesgo reconocido de la presentación clínica.

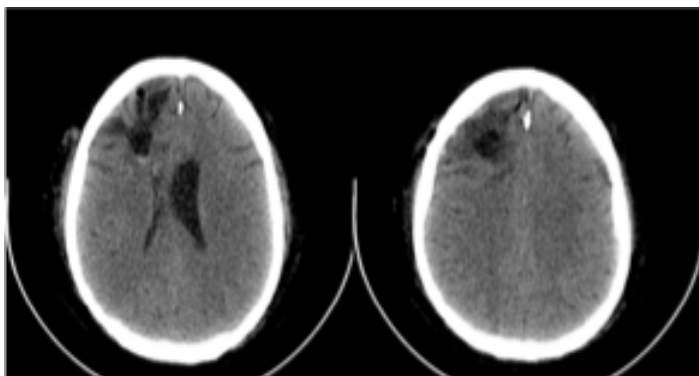
Considero que el análisis del caso debe incluir el factor de riesgo de DM 2,

y el estado de portador crónico, que no fue estudiado al momento de la cirugía electiva de vías biliares y que pudo ser el inicio de la bacteremia que produjo la enfermedad del SNC, 6 meses atrás. Respecto a las bacteriemias, las mismas se documentan en hemocultivos en rangos de 10 a 70% de los casos, como consecuencia considero que no se puede afirmar que el paciente no tuvo bacteriemias, solo por el hecho de no haber documentado la bacteria en los hemocultivos.

Las manifestaciones intracraneales son complicaciones poco frecuentes. Rocha, et al, informaron de una incidencia del 1,3% de la meningitis por *Salmonella* en grupo de niños menores de 18 meses.<sup>10</sup>

El manejo de los abscesos cerebrales requiere una combinación de agentes antimicrobianos, drenaje quirúrgico o escisión como la apropiada erradicación de focos primarios. Las cefalosporinas de tercera generación son los agentes más utilizados para tratar infecciones del sistema nervioso central por *Salmonella* debido a que alcanzan unas altas concentraciones en el tejido cerebral rápidamente.<sup>1</sup>

La cirugía se debe realizar en abscesos mayores a 2,5 cm y en los localizados en zonas críticas del cerebro o que causen un efecto de masa significativo. Se informaron tasas de mortalidad del 21-60% en pacientes con infecciones intracraneales causada por este germen y un número revelador de los supervivientes desarrollaron secuelas neurológicas permanentes.<sup>2</sup> La duración recomendada del antibiótico tratamiento es de 4-6 semanas o más, con monitorización radiológica y bioquímica con marcadores inflamatorios.<sup>2-4</sup> La identificación oportuna y la rápida instauración del tratamiento antibiótico y quirúrgico puede determinar un pronóstico benigno así como fue el caso.



**Imagen 2.** Tomografía cerebral contrastada. Se observa retracción del asta frontal ipsilateral derecha con cambios de encefalomalacia.

## Referencias

1. Hanel A, Araújo C, Antoniuk A, Da S, Ditzel F, Martins T, Linhares N. Multiple brain abscesses caused by *Salmonella typhi*: Case report. *Surg Neurol.* 2000;53(1):86-90.
2. Kuruvath S, Basu S, Elwitigala P, Yaneza A, Namnyak S, Aspoas R. *Salmonella enteritidis* brain abscess in a sickle cell disease patient: Case report and review of the literature. *International Journal of Infectious Diseases.* 2008;12, 298-302.
3. Chadwick D, Mitra T, Sitoh Y. *Salmonella typhimurium* brain abscess. *The lancet.* 2004; 363. (9413). 947.
4. Rodríguez A, Flores J. Meningitis y absceso cerebral por *Salmonella typhi*: Reporte de un caso y revisión de la literatura. *Revista medica hondur.* 1986; 54,135-140.
5. Adeloye A, Oyedeji A. Surgical aspects of non tuberculous bacterial infection in infancy and childhood: successful use of conservative surgery in the management of some. *Clinical pediatrics.* 1973;12(10), 589-593.
6. Mahapatra K, Pawar J, Sharma R. Intracranial *Salmonella* infections: meningitis, subdural collections and brain abscess. A series of six surgically managed cases with follow-up results. *Pediatr Neurosurg.* 2002;36, 8-13.
7. Herbeet A, Ruskin J. *Salmonella typhi* epidural abscess occurring 47 years after typhoid fever. *J. Neurosurg.* 1982;57, 719-721.
8. Blaser M, Feldman R. *Salmonella* bacteriemia: reports to the Centers for Disease Control, 1968 through 1979. *J Infect Dis.* 1981;143(5), 743-6.
9. Iplikcioglu C, Kokes F, Bayar A, Edebalı N, Gokcek C, Buharalı Z. Brain abscess caused by *Salmonella typhimurium*. Case report and review of the literature. *J Neurosurg Sci.* 1991;35 165-8.
10. Broux C, Santre C, Sirodot M, Allantaz F, Genin G, Bru P. Cerebral abscess during a severe form of *Salmonella typhimurium* bacteriemia in an immunocompetent patient. *Presse Med.* 1998;27, 909-10.