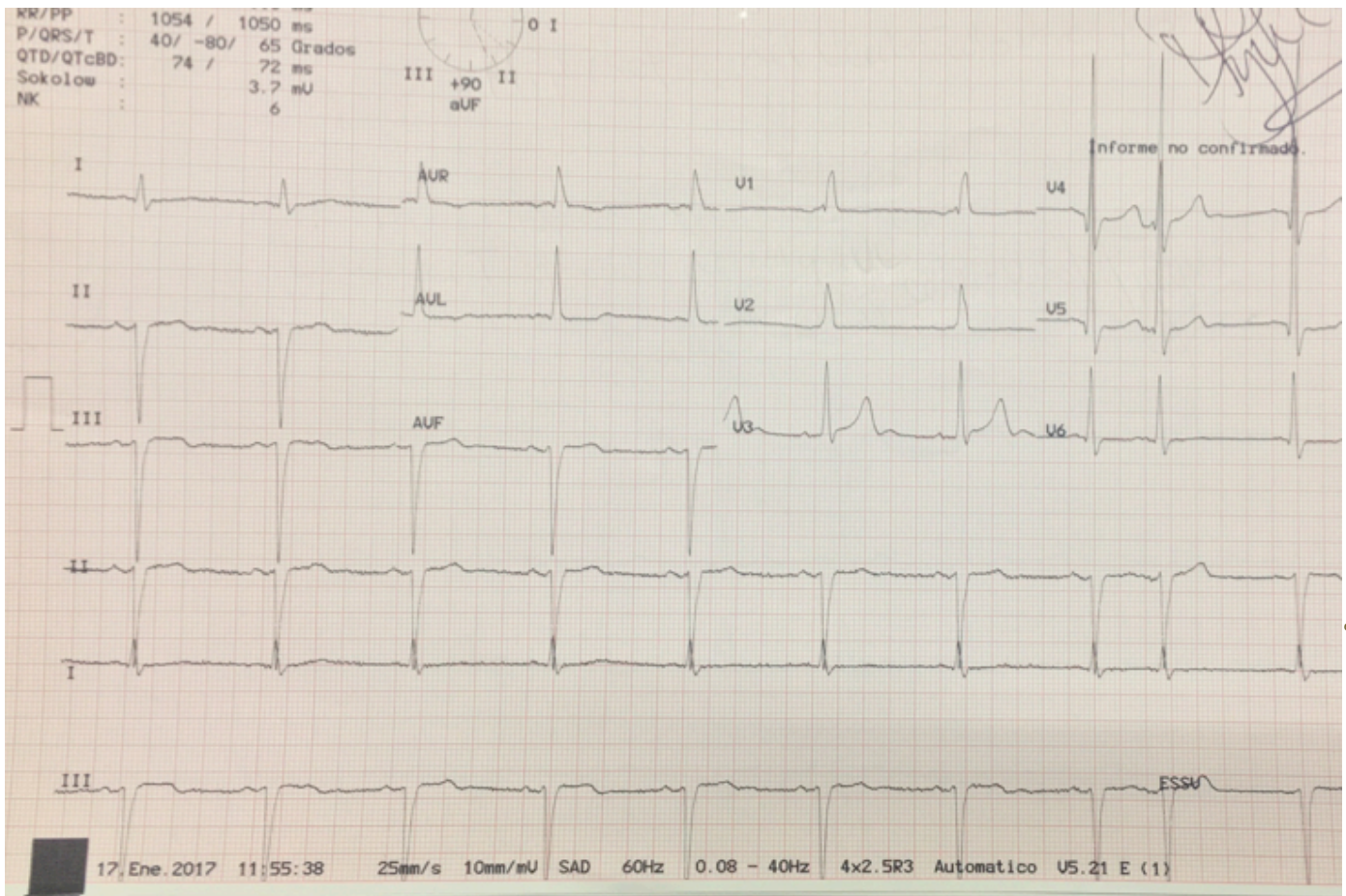


¿CUÁL ES SU DIAGNÓSTICO?



Opciones:

- BLOQUEO DE RAMA IZQUIERDA
- EXTRASISTOLE SUPRAVENTRICULAR
- HIPERTROFIA DEL VENTRICULO IZQUIERDO
- HIPERTROFIA DEL VENTRICULO DERECHO
- BLOQUEO DE RAMA DERECHA

Respuesta:

- b. EXTRASÍSTOLE SUPRA VENTRICULAR y
- c. HIPERTROFIA DEL VENTRÍCULO IZQUIERDO

No resulta infrecuente que la Hipertrofia del Ventrículo Izquierdo coincida con la presencia de Extrasístoles Ventriculares, sin embargo, no es frecuente la coincidencia de Hipertrofia del Ventrículo Izquierdo y Extrasístole Supra ventricular en ausencia de Crecimiento Auricular concomitante, como sucede en el presente trazo.

En resumen, el trazo es un claro ejemplo de Hipertrofia del Ventrículo Izquierdo con un índice de Sokolow-Lyon de 37 mV.

Etiología: múltiple, frecuentemente causada por Hipertensión Arterial, sin embargo, las valvulopatías, diabetes Mellitus y algunas enfermedades congénitas, también pueden causarla. Tratamiento: El tratamiento que requiera la etiología de la Hipertrofia, en el caso de la Extrasistolía, depende de la forma de manifestación que se encuentre en el Monitoreo de Holter.