

SERIE DE CASOS DE ENCEFALOPATIA POSTERIOR REVERSIBLE Y ECLAMPSIA

Dr. Humberto Augusto Gramajo Santizo^a, Neurólogo^a
 Dr. Marcos David González Mazariegos^b, Intensivista^b
 Dra. Astrid Crisanta González Juárez^c, Residente III Medicina Interna^c
 Dra. Carmen Sofía Cifuentes Rodas^d, Residente II Medicina Interna^d
 Hospital Regional de Occidente, 0 Calle, 36-40 zona 8 Quetzaltenango

RESUMEN

El síndrome de encefalopatía Posterior Reversible es una condición clínica y radiológica, con diversas manifestaciones neurológicas, también llamada la encefalopatía hipertensiva aguda y síndrome de leuco encefalopatía posterior reversible (SLPR), es un síndrome neurotóxico de vasoregulación cerebral clásicamente caracterizada por edema parieto-occipital bilateralmente simétrica. Sin embargo, los hallazgos de imagen son variables y pueden ocurrir en otras ubicaciones tales como los lóbulos frontales, tálamo, los ganglios basales y el tronco cerebral.

TC y RM imágenes suelen mostrar áreas de edema vasogénico simétricamente distribuidos, principalmente en el territorio de la circulación posterior. Típicamente, las anomalías afectan a la materia blanca, pero la corteza cerebral también ha sido afectada en algunos casos. El mecanismo del síndrome no se entiende por completo. Es un trastorno de la autorregulación cerebrovascular. Un estado hiperperfusión con una ruptura de la barrera sangre-cerebro conduce a la extravasación de fluido que contiene sangre o macromoléculas, que resulta en edema cortical o subcortical.

INTRODUCCION:

En las emergencias hipertensivas del embarazo se incluyen 4 categorías: Preeclampsia, Hipertensión Crónica, Hipertensión Gestacional, y Preeclampsia con Hipertensión Crónica Sobre agregada. La prevalencia de desórdenes hipertensivos han incrementado en la última década con un 8% de las registradas en 2006; los desórdenes hipertensivos son más comunes en mujeres con embarazos múltiples, condiciones médicas crónicas, y diabetes gestacional; La eclampsia es definida como el desarrollo de convulsiones y/o alteraciones en la conciencia durante el embarazo o después del embarazo y síntomas de preeclampsia; este se caracteriza por síntomas neurológicos: cefalea, convulsiones y alteraciones visuales. A pesar de la importancia de los síntomas neurológicos de imágenes del sistema nervioso central esta no es necesaria para el diagnóstico de preeclampsia. En la literatura reciente ha habido un mayor interés en la estrecha asociación de eclampsia y Encefalopatía Posterior Reversible, El uso de series de casos y diseños retrospectivos algunos de los primeros estudios estiman que el edema cerebral puede ocurrir en tan sólo el 6% de los pacientes con eclampsia. Posiblemente,

debido a la disponibilidad progresivamente más amplia de imágenes por resonancia magnética (MRI),

los informes más recientes han encontrado características en cerca de 100% de los pacientes, por lo tanto se propone que es en realidad una característica central de la eclampsia. Por otra parte, otros estudios no han encontrado tasas tan altas y está claro que no todos los pacientes con eclampsia desarrollan encefalopatía posterior reversible.

Por lo que se describirán una serie de casos donde se documentan los cambios por imágenes usando como medio principal la Tomografía Cerebral, se describirán las características de cada paciente.

CASOS

Se documentó a las pacientes con eclampsia que ingresaron a la unidad de cuidados intensivos de adultos durante el mes de enero del año 2017, dentro de los criterios de incluyeron a pacientes que cursan con embarazo, con manifestaciones neurológicas evidentes y el diagnóstico de eclampsia a quienes se le realizaron estudios de neuroimagen dentro de estas tomografía cerebral computarizada,

durante la hospitalización, regularmente dentro de las primeras 24 horas, Los pacientes que cumplían los criterios de inclusión fueron seleccionados y sus historias clínicas fueron revisadas para extraer las variables relevantes.

CASOS REPORTADOS:

CASO 1

Paciente Femenina de 30 años de edad, originaria de Quetzaltenango; quien con historia de cefalea de 24 horas de evolución el cual progresa hasta este ser insoportable, el cual se acompañó de pérdida del estado de la conciencia e inicia con convulsiones tónico - clónicas generalizadas en 4 ocasiones por lo que deciden llevarla al Hospital Regional de Occidente donde al ingreso al área de Shock paciente se logra evidenciar nueva convulsión tónico - Clónica generalizada donde P/A en 200/120 mmHg FC 100X' Fr 22X' t 36.5 C con Pupilas mióticas, con secreciones abundantes en cavidad oral, estertores crepitantes en ambos campos pulmonares, útero grávido AU 25 cms. FCF 122 X', se inició manejo de preeclampsia severa se administran 5 mg de hidralazina, impregnación con 6 gramos de sulfato de magnesio en 20 minutos y en infusión durante 24 horas a 2gr / hora. Paciente posterior a la primera dosis de hidralazina P/A 150/100mmHg Fc 102X' Fr 23X' T 36.5 C e inicia con nueva cuadro de convulsiones tónico-Clónicas generalizadas por lo que es programada a SOP, sin embargo por mal patrón respiratorio paciente bajo ventilación mecánica es trasladada a UCIA; previo a traslado se realiza tomografía cerebral en fase simple donde se evidencia: áreas hipodensas de predominio temporal posterior y occipital bilateral y borramiento parcial de surcos; con laboratorios así WBC 17400/mm³ Neu. 71% HGB 16.6 g/dl PLT 312000/mm³ VES 1 mm/Hora TP 15 seg. TPT 54 seg. INR 1.25 BBT 0.51 mg/dl BBD 0,06 mg/dl BBI 0,45 mg/dl Na 123 mmol/l K 3.7 mmol/l Calcio 1.02 mmol/l Uro análisis Químico: proteínas ++, Microscópico Eritrocitos 8/campo, Leucocitos 6/campo. Hep B, Hep C, VDRL no reactivo; paciente quien evoluciona de forma adecuada

es retirada de ventilador mecánico, a la evaluación neurológica sin secuelas.

CASO 2

Paciente femenina de 39 años de edad, originaria de Momostenango, Totonicapán, quien cursaba con embarazo de 8 meses, producto de sexta gesta; con historia previa de cefalea en región frontal, con una intensidad de 4/10 en la escala del dolor, el cual se vuelve insoportable en las últimas 24 horas el cual se acompañó de visión borrosa, convulsiones tónico - clónicas generalizadas las cuales se repiten en 3 ocasiones, consultan a Hospital Nacional de Totonicapán donde documentan P/A 210/100 MmHg e inician administración de hidralazina 5 mg en 2 ocasiones, sin embargo inicia con bradicardia fetal y deciden resolver parto y programan para pasar a sala de operaciones donde inician con dosis de impregnación de sulfato de magnesio 6 gr para 20 minutos y luego en bomba de infusión continua 2gr/hora; sin embargo paciente inicia con mal patrón respiratorio y no es posible extubar por lo que deciden referirla al Hospital Regional de Occidente, donde previo a llegar documentan paro Cardiorrespiratorio de 3 minutos. Paciente al llegar al área de shock se documenta P/A 110/70 MmHg Fc 105 X' T 36.9 So2 93% bajo ventilación manual con pupilas isocóricas y fotoreactivas a la luz, con tubo oro-traqueal, pulmones con murmullo vesicular adecuado, Herida Operatoria limpia sin signos de infección, globo de seguridad de pinard formado, Reflejos osteotendinosos conservados y babinski negativo; a quien se le realiza TAC cerebral en fase simple donde se documenta: áreas hipodensas que comprometen principalmente lóbulos parietales y occipitales bilaterales de aspecto serpentiginoso o giriforme; con laboratorios así: WBC 15,800/mm³ Neu 67.30 % HGB 15.10 g/dl HCT 46.10 % PLT 137,000/mm³ Acido Úrico 11.19 mg/dl TGO 89.69 UI/l TGP 52.59 UI/l DHL 555.75 Albumina 2.93 Mg/dl Creatinina 1.18 mg/dl BUN 20.19 mg/dl FA 230 mg/dl CK total 2594 mg/dl INR 0.8 TP 8.9 seg. TPT 19.6 seg. Uro análisis así PH < 5.5 Proteínas +++ 300mg/dl Sangre +++ 250 U/L microscópico: Leucocitos

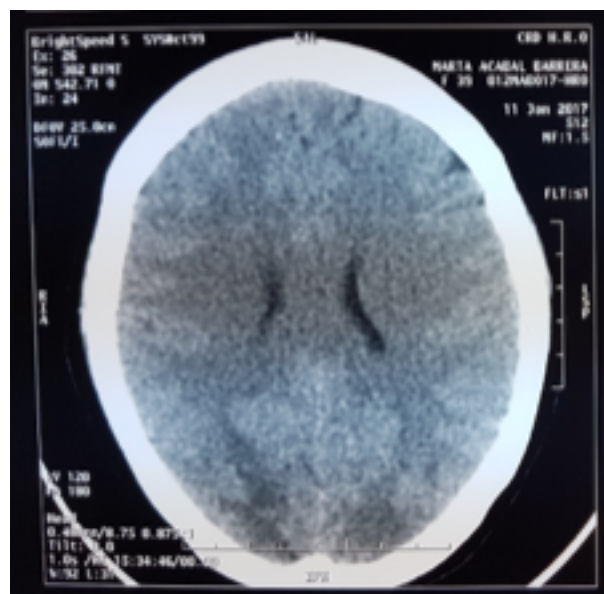
6-8 por campo Eritrocitos 4-6/campo; paciente quien con progresión adecuada es retirada de ventilador mecánica, sin secuelas neurológicas.

CASO 3

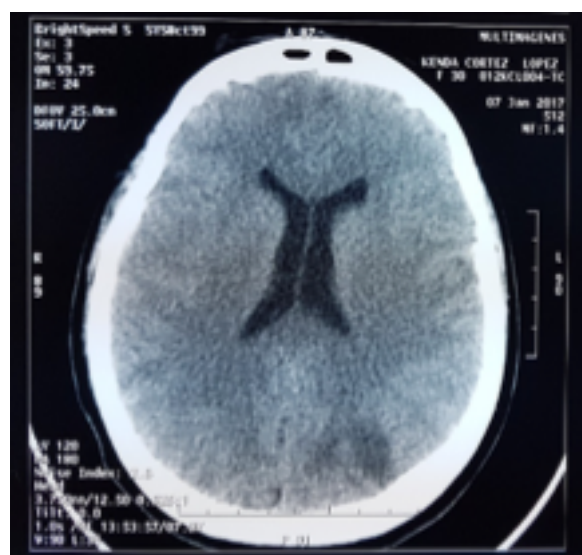
Paciente femenina de 24 años de edad originaria de Santa María Chiquimula, Totonicapán, quien cursa con embarazo de 9 meses, producto de primera gesta, con historia de convulsiones tónico-clónicas generalizadas en 2 ocasiones, en la segunda ocasión este se acompañó de alteración del Estado de la Conciencia por lo que consulta a Hospital Nacional de Totonicapán, donde documentan P/A 150/100 mmHg Fc98X' Fr 22 x' So2 95% al aire ambiente; aun en periodo postictal, deciden resolver parto por cesárea segmento transperitoneal e inicio de sulfato de magnesio en infusión. Posterior a ello paciente inicio con mal manejo de secreciones y mal patrón respiratorio e inician ventilación mecánica invasiva; paciente es trasladada al Hospital Regional de Occidente donde P/A 80/50 mmHg FC115X' t 37C bajo efectos de sedación, con pupilas poco reactivas a la luz, mióticas, globo de seguridad de pinard formado e hiporreflexia con laboratorios de ingreso a su WBC 15,000 neu 78%, PLT 259,000 HBG 11.60g/ dl HCT 35.5 INR 0.83 TP 9.30 TPT 25.7 Ck total 3631 DHL 584 MG 3.02 FA 277 Alb 2.2, Ácido Úrico 10.10, Creatinina 1.1 mg/dl Calcio 8.30 mg/dl k 3.3 mmol/l Na 134 mmol/l TGO 92 UI/l TGP 26 UI/l ; Uro análisis, análisis microscópico :con leucocitos 25-30/campo; análisis Químico: Cetonas +++ 250 proteínas ++ 10; hepatitis B, Hepatitis C y VDRL, se realiza TAC CEREBRAL en fase simple donde se observan Áreas Hipodensas Parietales bilaterales. La paciente evoluciona de forma adecuada clínicamente y es retirada del uso de ventilador mecánico, sin daños neurológicos.

Discusión: Se evaluaron los casos presentados donde se observa que las pacientes se encontraban en edad reproductiva activa, quienes la mayoría con primer embarazo, y solo una con factor de riesgo de múltipara, se observaron que las principales manifestaciones neurológicas

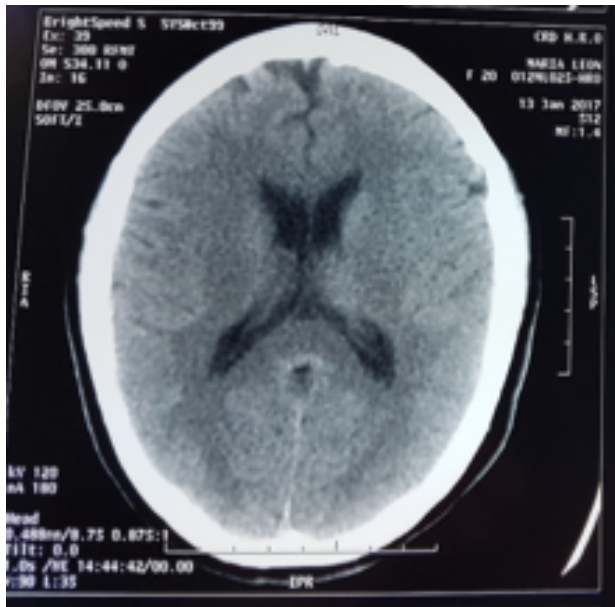
incluyeron, cefalea intensa que se acompañaba de alteración del estado de la conciencia y convulsiones tónico – clónicas generalizadas; a las que se les realizo estudios por imagen siendo el principal método de estudio la Tomografía Cerebral, donde se reportan cambios en la sustancia blanca, en la región posterior.



CASO 1



CASO 2



CASO 3

AGRADECIMIENTOS:

Se agradece al Hospital Regional de Occidente, así como al departamento de radiología por la colaboración en la realización de reportes de casos por la proporción de imágenes e Historias Clínicas Correspondientes.

Referencias Bibliográficas:

1. Carlos R. Camara-Lemarroy □ , Nicolás Escobedo-Zúñiga, Estefania Villarreal-Garza, Erick García-Valadez, Fernando Góngora-Rivera, Héctor J. Villarreal-Velázquez; Pregnancy Hypertension: An International Journal of Women's Cardiovascular Health 7 (2017) 44–49.
2. Casey SO, Sampaio RC, Michel E, Truwit CL. Posterior reversible encephalopathy syndrome: Utility of FLAIR imaging in the detection of cortical and subcortical lesions. *Am J Neuroradiol.* 2000;21:1199–206.
3. Posterior reversible encephalopathy syndrome(PRES) *Oxf Med Case Reports.* 2017 Apr 3;2017(4):omx011. doi: 10.1093/omcr/omx011. eCollection 2017.
4. KAHORI NASU, MADOKA FUJISAWA, HIDEKI KATO and MASAOMI NANGAKU, Three cases of posterior reversible encephalopathy syndrome with chronic kidney disease triggered by infection, *Nephrology* 22 (2017) 322–325.
5. American College of Obstetricians and Gynecologists, Task Force on Hypertension in Pregnancy. Hypertension in pregnancy. Report of the American College of Obstetricians and Gynecologists' task force on hypertension in pregnancy. *Obstet Gynecol* 2013;122(5):1122–31.
6. Duley L. Maternal mortality associated with hypertensive disorders of pregnancy in Africa, Asia, Latin America and the Ca-

ribbean. *Br J Obstet Gynaecol* 1992;99: 547–53.

7. Sibai BM. Hypertensive emergencies. In: Foley MR, Strong TH, Garite TJ, editors. *Obstetric intensive care manual*. 4th edition. New York: McGraw-Hill Education; 2014. p. 55–66. 4. Witlin AG, Friedman SA, Egerman RS, et al. Cerebrovascular disorders complicating pregnancy—beyond eclampsia. *Am J Obstet Gynecol* 1997;176:1139–48