

ABSCESO CEREBRAL POR NOCARDIA SPP., EN PACIENTE CON ANEMIA HEMOLÍTICA REPORTE DE UN CASO.

Dr. Juan Diego Castellanos.¹ Dra. Johana Samayoa.² Licda. Remei Gordillo³

¹Departamento Medicina Interna, Hospital Roosevelt, Guatemala

²Unidad de Enfermedades Infecciosas, Hospital Roosevelt, Guatemala

³Departamento Microbiología, Hospital Roosevelt, Guatemala

Las infecciones por *Nocardia* no son comunes para humanos inmunocompetentes la mayoría de casos es reportada en pacientes inmunosupresos, usualmente la mayoría de estos casos se reportan a nivel pulmonar y tejidos blandos. Los abscesos por *Nocardia* son usualmente poco comunes reportando aproximadamente el 1 a 2% del total de abscesos cerebrales. A continuación, se describe el caso de una paciente con antecedente de Anemia Hemolítica a quien se diagnosticó absceso cerebral por *Nocardia*.

^{1,2}

DESCRIPCIÓN DE CASO

Paciente femenina de 38 años de origen guatemalteco, residente en ciudad capital, con historia de cefalea de 15 días de evolución, razón por la cual consulta a médico particular el cual le indicó que padecía de cefalea tensional para lo cual inició tratamiento con antiinflamatorios no esteroideos. Aproximadamente 8 días después paciente inicia con sensación de parestesias en miembro superior e inferior izquierdo, asociado a intensificación de cefalea de característica opresiva temporal derecha, que ya no resuelve con administración de analgésicos, dos días previo a consultar inicia con náusea y vómitos de contenido líquido, no logra tolerar alimentos, el día que consultan a emergencia de Hospital Roosevelt paciente presenta vértigo, así como dificultad en la marcha necesitando que familiares brinden apoyo para deambular. Familiares consultados niegan alguna otra sintomatología como fiebre, sudoraciones nocturnas o pérdida de peso.

Antecedentes patológicos destaca Anemia Hemolítica, diagnosticada hace un año recibiendo actualmente tratamiento con Prednisona 50 mg diarios en seguimiento en Hospital Roosevelt. Esplenectomía en este mismo hospital en el mes de octubre del año mencionado. Por cuadro de enfermedad de base paciente había sido transfundida en un total de 7 ocasiones desde el

diagnóstico de la enfermedad. Presenta ingreso previo a este hospital por cuadro de infección de tejidos blandos en el mes de julio del año 2014 permaneciendo ingresada por 10 días donde recibe tratamiento antibiótico.

Se ingresa a paciente por cuadro de Síndrome Piramidal a estudio al departamento de Medicina Interna, signos vitales presión arterial 110/80 mmHg., frecuencia cardíaca 95 latidos por minuto, frecuencia respiratoria 16 respiraciones por minuto, temperatura corporal axilar 37.1 grados centígrados, saturación de oxígeno 96% sin oxígeno suplementario.

Al examen físico paciente alerta, colaborador, interactúa con el medio, consciente y orientada en tiempo espacio y persona. Neurológico: Pares craneales I: no alteraciones olfativas II: cuenta dedos a 1 metro de distancia. III, IV, VI: apertura ocular simétrica, movimientos oculares correctos. V: sensibilidad conservada no alteraciones motoras al movimiento de mandíbula. VII: no asimetría facial. VIII: no alteraciones auditivas. IX, X: úvula central, reflejo nauseoso presente. XI: fuerza conservada. XII: no dificultad para pronunciar palabras con r y l. Fuerza muscular 5/5 en los 4 miembros. Reflejos osteotendinosos MSD ++ MSI +++ MID ++ MII +, Babinski + en miembro inferior izquierdo.

Al ingreso de paciente se realizan laboratorios presentando hemograma: Glóbulos Blancos 3.88 k/UL (Neutrófilos 72%, Linfocitos 24%), hemoglobina 6mg/dL, conteo de plaquetas 568,000 k/UL. Valores de química sanguínea dentro de límites normales. Proteína C reactiva 0.54 mg/dL, velocidad de sedimentación 26 mm/Hr.

Se realiza radiografía de tórax sin evidenciar anomalías estructurales o lesiones en parénquima pulmonar. Se realiza tomografía cerebral por clínica de paciente evidenciando múltiples lesiones a nivel fronto-temporal izquierda y parietal derecha que realzan a la administración de contraste y edema cerebral.

Paciente es ingresado bajo sospecha de absceso cerebral por lo cual se inicia tratamiento con Ceftriaxona 2 gramos intravenosos cada 12 horas y Metronidazol 500 mg cada 8 horas, así como medidas para edema cerebral.

Se realiza Resonancia Magnética Cerebral evidenciando lesiones quísticas con realce anular a nivel fronto-temporal izquierda y a nivel parietal derecho edema perilesional derecho. (Imagen 1)

Paciente es llevada a sala de operaciones donde se realiza drenaje de dos abscesos el primero a nivel parietal derecho de \pm 45 cc. El segundo absceso a nivel fronto-temporal izquierdo de \pm 35 cc., ambos de apariencia encapsulada. (Imagen 2).

Líquido obtenido en sala de operaciones es llevado para realizar cultivos y tinciones respectivas, obteniendo en tinción de Gram evidenciando bacilo Gram positivo ramificado (Imagen 3) obtenido cultivo estéril para bacterias a las 72 horas y cultivo pendiente de reclamar. Se realizaron las pruebas correspondientes para descartar entidades como Mycobacterium tuberculosis, Histoplasmosis y Toxoplasmosis.

Debido a las características de lo observado en Gram de secreción analizando así también la evolución clínica de la paciente se decide el cambio de tratamiento antibiótico a Trimetropim Sulfametoxazol.

DISCUSIÓN

Un absceso cerebral es una entidad médica en la cual se encuentra una colección de pus en el parénquima cerebral. Entidad poco frecuente de evolución prolongada. Dentro de las manifestaciones clínicas que pueden guiarnos a este tipo de patología encontramos la triada compuesta por: Cefalea, fiebre y déficit focal neurológico, más sin embargo esta triada esta tan solamente descrita en el 50% de los casos.^{1,4}

Nocardia, perteneciente a la familia de los actinomicetos es un bacilo Gram positivo, parcialmente ácido resistente, filamentosos, aerobio estricto. Patógeno que puede infectar a pacientes inmunocompetentes sin embargo es considerado patógeno oportunista ya que el 60% de las infecciones es reportado en pacientes inmunocomprometidos. Dentro de los factores de riesgo para padecer de este tipo de infec-

ciones encontramos pacientes alcohólicos, diabéticos, pacientes infectados por VIH/SIDA, así como pacientes que requieren tratamiento con corticoesteroides. Existen seis formas de manifestación de esta enfermedad en el ser humano: pulmonar, sistémica, sistema nervioso central, extrapulmonar, cutánea o subcutánea, y actinomicetoma.^{2,4}

El sitio de más comúnmente afectado por este tipo de patógeno es la infección pulmonar siendo hasta el 40% del total de infecciones. La infección al sistema nervioso central es algo poco común sin embargo usualmente se acompaña de enfermedad sistémica, sin embargo, es poco usual el encontrar infección a sistema nervioso central por Nocardia como presentación única.²

La clínica de las infecciones por Nocardia a nivel neurológico abarca manifestaciones de inicio insidioso como son fiebre, convulsiones y cefalea que es el síntoma más común y signos de focalización neurológica dependiendo de la ubicación de la lesión. El diagnóstico se basa en el realizar de preferencia estudios de imagen con Resonancia Magnética, en esta se observan lesiones multilobuladas que realza en anillo y edema perilesional. El tratamiento de la infección por Nocardia a nivel cerebral se basa en la intervención quirúrgica con el objetivo de drenaje del material para aislar el microorganismo, así como para disminuir el efecto de masa y cantidad de microorganismo en el tejido.⁴

El tratamiento quirúrgico se deberá de brindar a pacientes en quienes presenten abscesos mayores a 2.5 cm o menores que presenten efecto de masa, pacientes en quienes el tratamiento antibiótico no demuestre mejoría. La mortalidad continúa siendo alta en pacientes quienes presenten absceso por este patógeno elevando la mortalidad hasta un 33% y puede elevarse hasta el 50% en pacientes en quienes únicamente se realizó aspiración del mismo.⁴

El tratamiento en casos de infección del sistema nervioso central continúa siendo a base de Trimetropim-Sulfametoxazol, así también se encuentra descrito el tratamiento con Amikacina y Ceftriaxona dependiendo de la susceptibilidad del microorganismo. Pacientes quienes presenten infección a nivel del sistema nervioso central deberán de cumplir tratamiento antibiótico por un año.^{1,2,4}

Conclusiones

Este caso presentó manifestaciones clínicas similares a las descritas por la literatura, así como también presentar factores de riesgo asociados a esta enfermedad. El tratamiento de esta enfermedad continúa basándose en la obtención del microorganismo a través de procedimiento quirúrgico y a pesar de lo mismo presenta altas tasas de mortalidad.

Es probable que la primoinfección por *Nocardia* de esta paciente se encontrara en infección cutánea de la misma y fuera confundida con una infección bacteriana lo que diera oportunidad a su diseminación hematogena.

Agradecimientos

Departamento de Microbiología para la identificación del microorganismo.

Bibliografía

1. Ishihara M., Takada D., Segimoto K., et al., Primary Brain Abscess Causes by *Nocardia otitidiscavariarum*. Intern Med 53: 2007-2012, 2014
2. Mandell GL, Bennett JE & Dolin R. *Nocardia* species. In N Andjelkovi editor. Mandell, Douglas and Bennett's Principles and Practice of Infectious Diseases. Philadelphia: Elsevier; 2010. pp.3199-3207
3. Fica A., Bustos P., Miranda G., Absceso cerebral. A propósito de una serie de 30 casos. Rev Chil Infect 2006; 23 (2): 140-149
4. Garcia N., Chater G., Peña G., Hakim F., Abscesos cerebrales por *Nocardia* spp en paciente inmunocompetente. Acta Neurol Colomb Vol. 26 No. 3 Septiembre 2010.

Anexos

Imagen 1: Resonancia Magnética

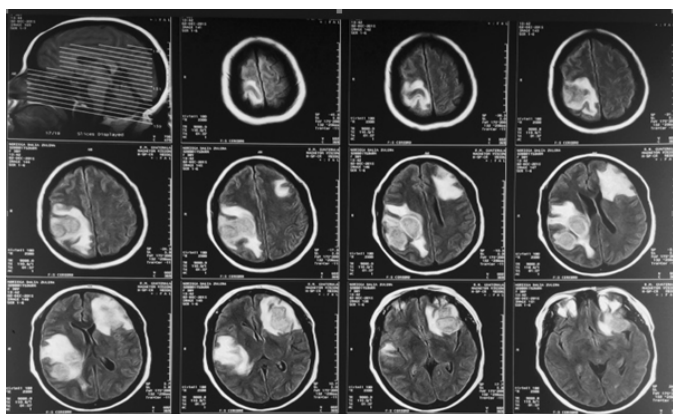


Imagen 2: Absceso Cerebral: Craneotomía. Sala de operaciones.

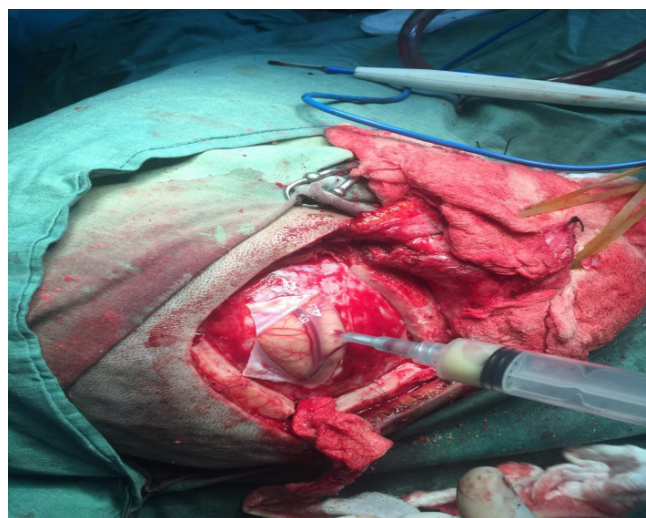


Imagen 3: Tinción de Gram: Bacilo Gram positivo filamentososo.

