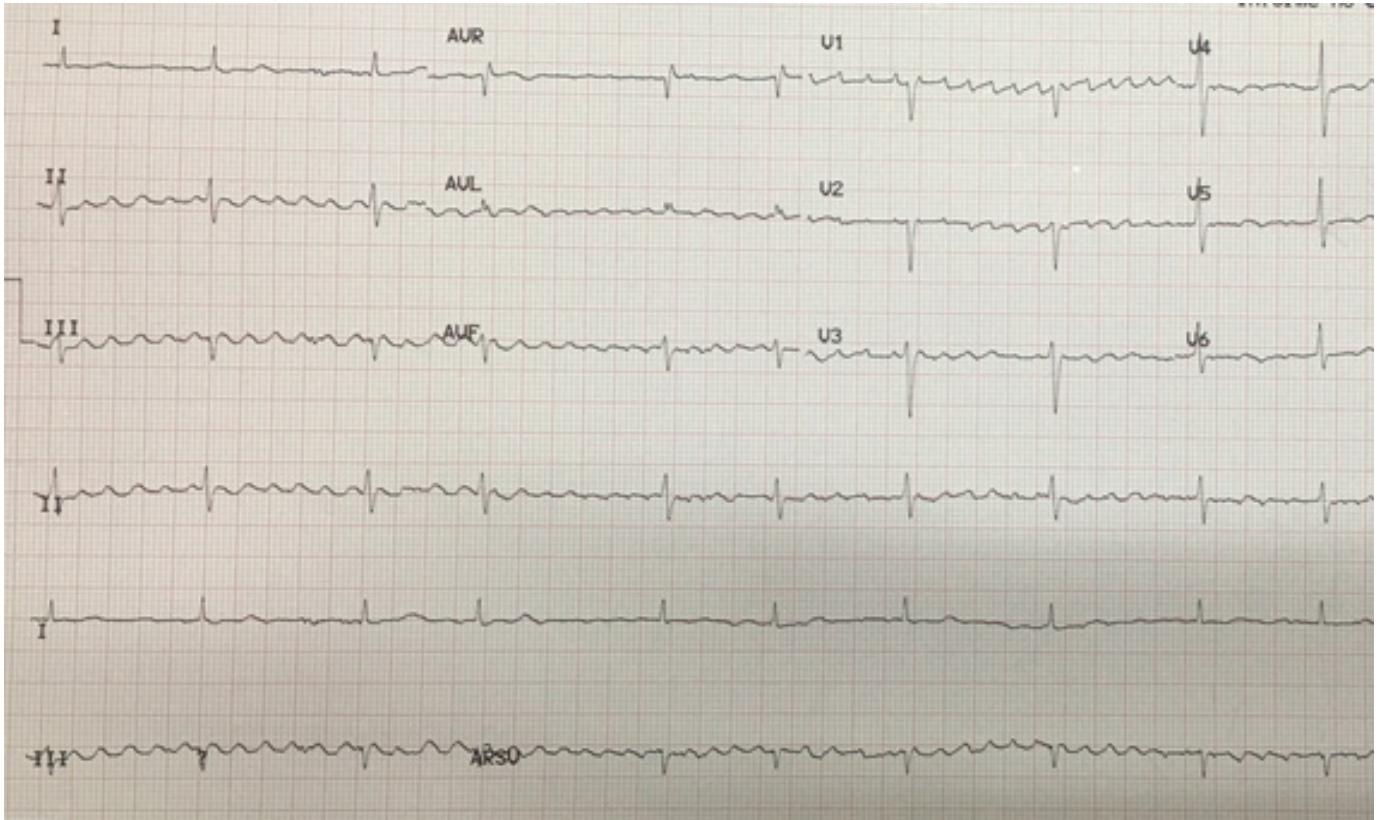


¿CUÁL ES SU DIAGNÓSTICO?

Dr. Ismael Guzman
Médico Internista - Cardiólogo



Opciones:

- a. TRAZO NORMAL
- b. TAQUICARDIA SINUSAL
- c. FLUTTER AURICULAR
- d. FIBRILACIÓN AURICULAR
- e. EXTRASISTOLES SUPRAVENTRICULARES

Encuentra la Respuesta en la proxima pagina.

Respuesta:

C Y D. FIBRILACION Y FLUTTER AURICULAR

La Fibrilación y el Flutter Auricular son ambas, arritmias supraventriculares que se caracterizan por diferentes mecanismos de acción entre ambos, uno es consecuencia de la actividad auricular desordenada y la otra es debida a actividad "circular" entre las aurículas habitualmente se describe en los libros como una de las arritmias regularmente regulares, debido a que sin la intervención farmacológica es frecuente que la conducción ventricular sea un múltiplo de la actividad auricular. Sin embargo el presente trazo es ilustrativo que en Medicina Nada es completamente Blanco ni completamente negro: como se puede observar en la tira de ritmo D2 (4^o línea de arriba hacia abajo) en el inicio del trazo se observa claramente un ritmo auricular del tipo Flutter Auricular y al final de la misma se observa ausencia de isoelectrica la cual cambia de despolarización auricular rítmica a despolarización desordenada con Frecuencia arriba de 300x'.

En resumen el trazo podría definirse como Fibrilo-flutter.

Etiología: múltiple, aun cuando la combinación de ambas arritmias en un mismo trazo en una misma derivación resulta ser una rareza.

Tratamiento: Betabloqueadores, Calcioantagonistas No Dihidropiridínicos, Amiodarona, Digoxina, para controlar la respuesta ventricular, y Ablación Cardíaca.