

Síndrome de Guillain Barré secundario a infección por Chikungunya: reporte de un caso

Dr. Ariel Ramírez Milla*, Dr. Juan Fernando Vásquez*, Dra. Cecilia López**

*Jefe de la Unidad de Neurología de Adultos, Hospital Roosevelt

**Residente II Neurología de Adultos, Hospital Roosevelt

El síndrome de Guillain Barré (SGB) es la neuropatía parálitica aguda más común y más severa, con una incidencia anual entre 0.4 y 4 casos por 100000 habitantes. El riesgo de cursar con la enfermedad se incrementa con la edad y es más frecuente en hombres que en mujeres. Las formas desmielinizante y axonal ocurren en proporciones variadas a través de las diferentes regiones geográficas y usualmente es precedido por una infección que induce una respuesta autoinmune aberrante cuyo blanco son los nervios periféricos y sus raíces nerviosas. La progresión aguda de la debilidad de las extremidades, frecuentemente con afectación del sensorio y los nervios craneales se evidencia a la primera o segunda semana luego de la estimulación inmune, siendo el pico del déficit a las 2 a 4 semanas. Cuando los pacientes presentan una parálisis rápidamente progresiva debe realizarse el diagnóstico de GB lo antes posible.¹

Se presenta el caso de una paciente femenina de 44 años quien una semana previo a consultar presenta cuadro de fiebre no cuantificada por termómetro asociada a mialgias, artrialgias y malestar general. Finalizando esa semana presenta parestesias periorales y en ambas manos a nivel distal sin darle mayor importancia, sin embargo al día siguiente dicha sintomatología se extiende a miembros inferiores ya asociándose a debilidad lo cual progresa al cabo de 24 horas siendo incapaz de ponerse de pie, inicia con dificultad respiratoria y pierde control de esfínteres por lo que es llevada a sanatorio privado en donde le realizan múltiples estudios evidenciando IGM para virus de Chikungunya positivo y descartan cualquier tipo de afectación a nivel de sistema nervioso central. Debido a factores externos a la paciente, se traslada al Hospital Roosevelt en donde a su evaluación se evidencia parálisis facial periférica bilateral, reflejo nauseoso abolido, fuerza muscular 2/5 en miembros superiores y 1/5 en miembros

inferiores, completamente arreflectica, con respuesta plantar ausente, sin nivel sensitivo y a pesar de presentar retención urinaria, el tono del esfínter anal se encontraba normal. Presentaba hiperalgesia generalizada.

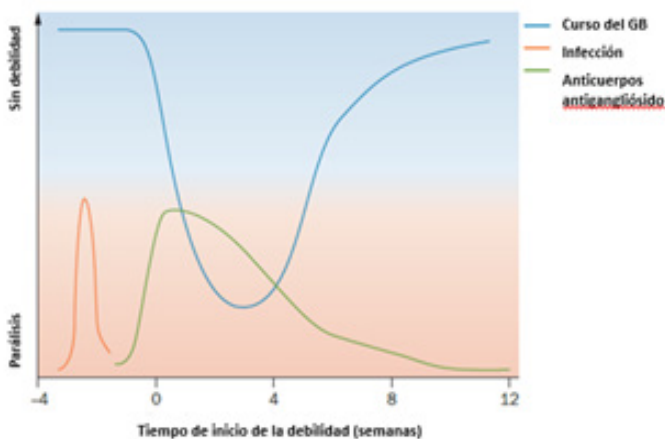
predominantemente en tórax posterior. Debido a la historia referida, al cuadro clínico y los hallazgos por electromiografía consistentes con una polirradiculoneuropatía sensitivo motora mixta de predominio axonal severa, se realiza diagnóstico de Guillain Barré secundario al cuadro infeccioso por Chikungunya, descartando cualquier otra posibilidad infecciosa mediante estudios adicionales. Se decide iniciar plasmaféresis, al cuarto día de iniciados los síntomas, y se llevan a cabo cuatro sesiones en días alternos, cada una de 12 ciclos con un volumen sustituido de 3075 mL y un volumen extraído de 3044 mL durante 252 minutos.

La evolución clínica de la paciente fue satisfactoria durante su estancia en la unidad de cuidado crítico y bajo el tratamiento con plasmaféresis además de tromboprolifaxis, beta bloqueador y pregabalina para disminuir el riesgo de disautonomías, terapia física así como los cuidados necesarios para evitar lesiones por presión. Veinticuatro horas después de la última sesión de plasmaféresis, a su examen físico presenta leve paresia facial bilateral, reflejo nauseoso presente, sin distrés respiratorio, con una fuerza muscular de 3/5 en las cuatro extremidades, adecuado control del esfínteres y disminuye la hiperalgesia. Reflejos osteotendinosos aún ausentes como es de esperarse.

En ningún momento amerita ventilación mecánica ni presenta disautonomías o complicaciones infecciosas ni tromboembólicas. Se han reportado casos esporádicos de Guillain Barré severo secundario a infección por Chikungunya desde el año 2007 en diversos países a nivel mundial,

sin embargo aún no se cuentan con datos epidemiológicos globales.

El síndrome de Guillain barré es una causa común de parálisis flácida caracterizada por debilidad simétrica de las extremidades e hiporreflexia o arreflexia que alcanza su mayor severidad a las 4 semanas, sin embargo el dolor es un síntoma importante que puede estar presente previo al desarrollo de la debilidad lo cual puede interferir en realizar un adecuado diagnóstico.²



Los subtipos más comunes de GB son la poliradiculoneuropatía inflamatoria desmielinizante aguda (PIDA) y la neuropatía motora axonal aguda (NMAA). Un subtipo menos común es el síndrome de Miller Fisher (SMF) caracterizado por oftalmoplejía, ataxia y arreflexia.²

SGB ocurre típicamente luego de un proceso infeccioso en el cual la respuesta inmune genera anticuerpos que producen una reacción cruzada con los gangliósidos de la membrana nerviosa, lo cual resulta en una lesión nerviosa o un bloqueo funcional de la conducción nerviosa.^{1,2} Actualmente se conoce que el patógeno más común asociado a este síndrome es *Campylobacter jejuni*, específicamente a la forma motora axonal, sin embargo existe evidencia del desarrollo de esta patología a infecciones previas por virus causantes de las pandemias actuales como Zika Y Chikungunya.³

La inmunoglobulina intravenosa y la plasmaféresis han demostrado efectividad en el tratamiento del SGB, sin embargo a pesar de estas opciones de tratamiento, hay pacientes que presentan una progresión más severa con la necesidad de ventilación mecánica en un 25% de los casos, e importantes secuelas como incapacidad para deambular luego de 6 meses en un 20% de los pacientes, sin embargo en la mayoría de los casos existe una mejoría en el primer año luego de la presentación del SGB.²

Bibliografía

1. Van den Berg B. et al. Guillain-Barré syndrome: pathogenesis, diagnosis, treatment and prognosis. *Nat. Rev. Neurol.* 10, 469-482 (2014)
2. Willison H., Jacobs B., van Doorn P. Guillain-Barré syndrome. *Lancet.* 16, S0140-6736 (2016).
3. Wielanek A.C., De Monredon J., El Amrani J., Roger J.C., Serveaux J.P. Guillain-Barré syndrome complicating a Chikungunya virus infection. *Neurol.* 69 (22) 2105-2107 (2007).