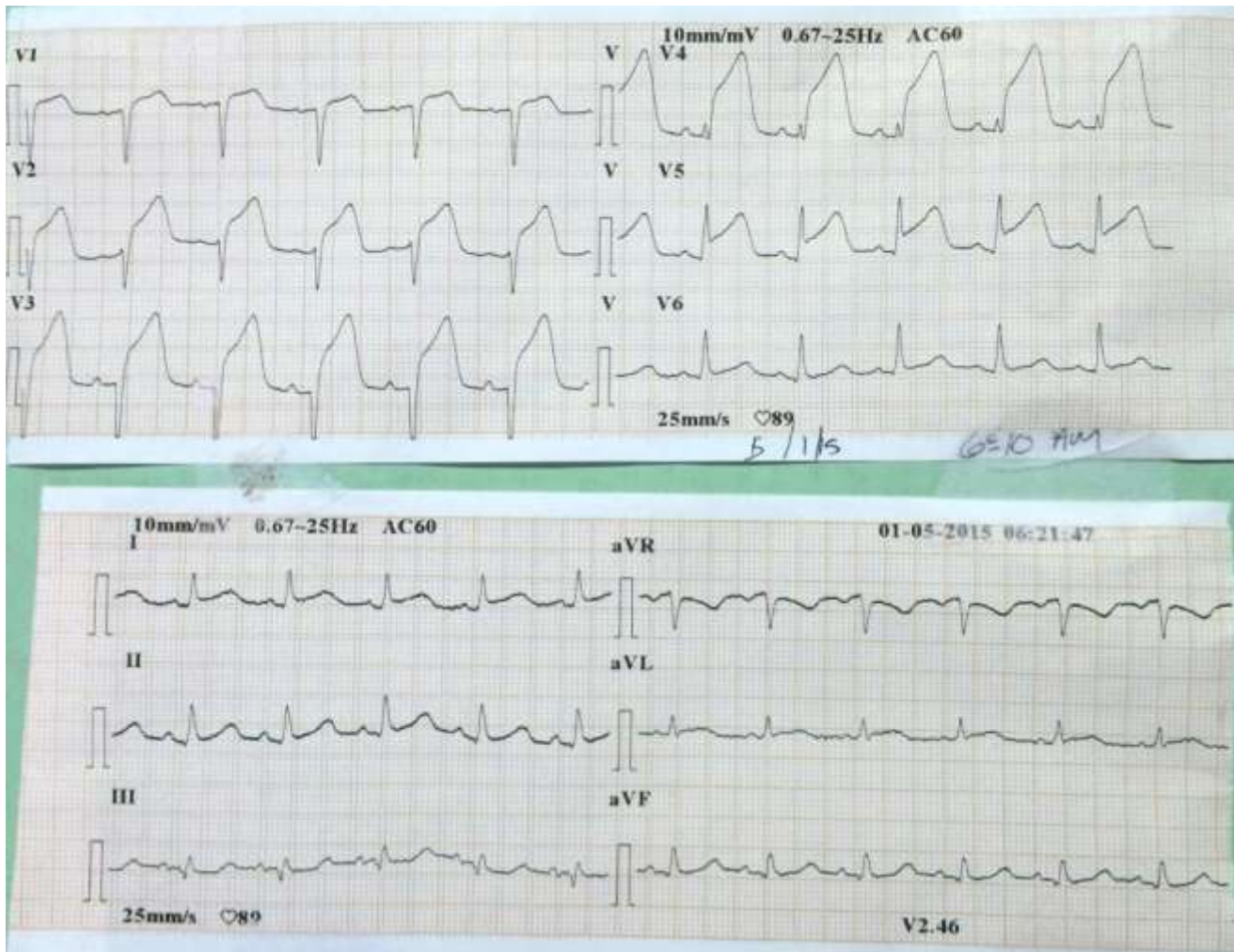


## ¿CUÁL ES SU DIAGNÓSTICO?



Opciones:

- a. TRAZO NORMAL
- b. BLOQUEO DE RAMA IZQUIERDA DERECHA
- c. REPOLARIZACION PRECOZ
- d. PERICARDITIS AGUDA
- e. SIGNO DE BANDERA

## Respuesta:

### **e. SIGNO DE BANDERA**

El signo de “Bandera” o de “Asta Bandera”, descrito principalmente por los autores hispanoparlantes, se trata de una clara imagen de lesión subepicárdica (elevación extrema del segmento ST) como se observa claramente en las derivaciones V2, V3, V4, V5.

En resumen el trazo es un claro ejemplo del Signo de Bandera, en las derivaciones V2, V3, V4, V5.

**Etiología:** Infarto Agudo del Miocardio con Elevación del Segmento ST.

**Tratamiento:** El tratamiento depende del tiempo de evolución, así como disponibilidad de los recursos, que en condiciones ideales sería angioplastia primaria, si el centro no tiene este recurso Tenecteplase si el paciente se encuentra con menos de 6 horas de dolor y alteplase si el paciente tiene más de 6 pero menos de 12 horas.